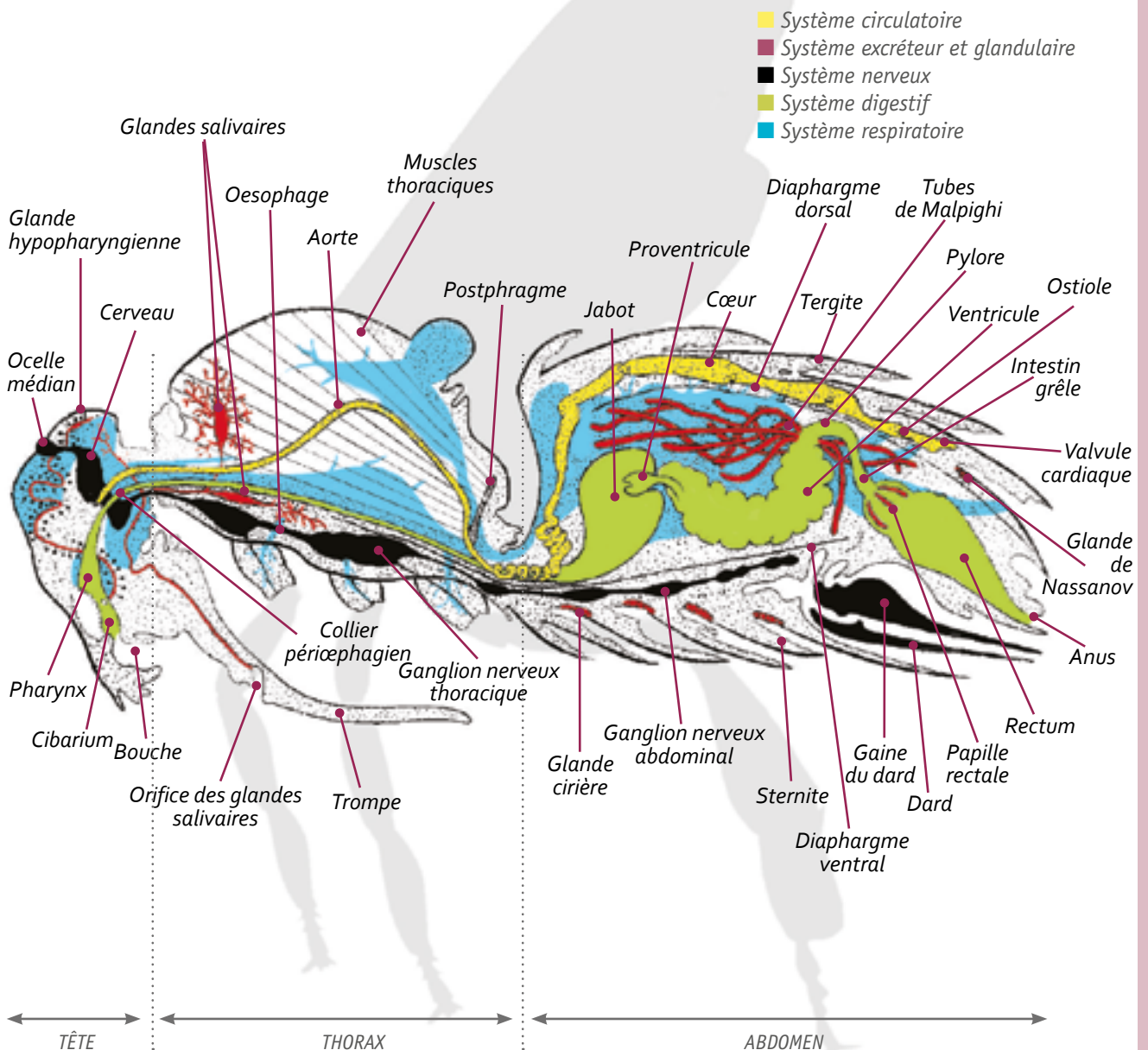


Anatomie interne¹

Généralités

Système glandulaire, systèmes circulatoire, respiratoire et nerveux, systèmes digestif et excréteur ou encore reproducteur, ils seront tour à tour développés dans les fiches qui suivront. Pour parler de l'anatomie interne de l'abeille mellifère, une planche anatomique vaut mieux que de grands discours.

Anatomie interne de l'ouvrière



La tête contient le cerveau, commande du système nerveux relié au lobe antennaire et au lobe optique. Avec ses pièces buccales et ses glandes salivaires et hypopharyngiennes, elle participe à la nutrition.

Le thorax, portant les trois paires de pattes, est fortement doté en structure musculaire. C'est la région locomotrice du corps de l'abeille. Elle inclut tous les muscles permettant le vol et la mobilité (par exemple : marche, récolte du pollen). Le système musculaire squelettique est relié à la chitine de l'exosquelette. Les muscles thoraciques sont généralement striés (sous contrôle du système nerveux volontaire) et groupés en faisceaux à l'exception des muscles directs du vol qui sont lisses (sous contrôle du système nerveux autonome).

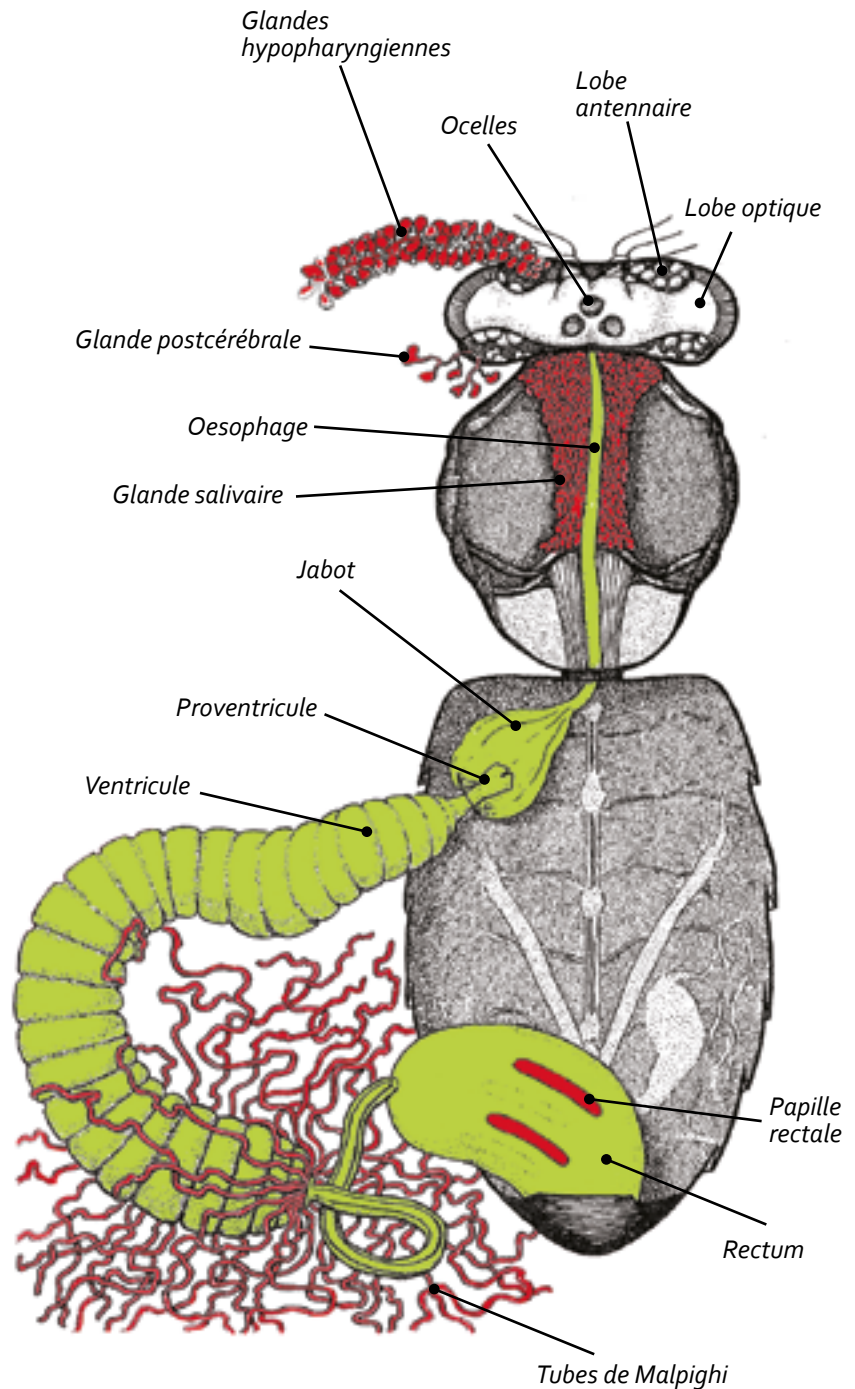
L'abdomen et ses sept segments contiennent l'essentiel des organes internes : le système digestif (jabot, intestins), le système excréteur (tubes de Malpighi), le système reproducteur (mâle ou femelle) et l'appareil vulnérant. L'abdomen contient également trois éléments importants du système glandulaire : la glande de Nasanov (communication), les glandes cirières, les glandes de défense (glande de Koschevnikov et glande de Dufour).

Le système circulatoire avec son système de cœur dorsal va de la tête à l'abdomen de l'abeille et conduit l'hémolymphe dans le corps de l'abeille. Quant au système respiratoire, il est constitué de simples tubes respiratoires reliés à l'extérieur par des trous dans la cuticule (les stigmates). L'échange gazeux oxygène/dioxyde de carbone se faisait sans l'intervention d'un quelconque poumon mais directement dans les cellules.

Le système nerveux parcourt lui aussi le corps de la tête à la gaine du dard.

Dissection d'une ouvrière
Vue du dessus

■ Système excréteur et glandulaire
■ Système digestif



D'après H.A.Dade. *Anatomy and Dissection of the Honeybee*

MOTS CLÉS :

biologie, anatomie interne, fiche